15°CONGRESSO NAZIONALE FNCPTSRM
19-21 Aprile 2013 – Palazzo dei Congressi Riccione
CORSO ECM "G" a cura della AITNR

Lo studio dell' Articolazione Temporo Mandibolare : Tecniche TC ed RM

Dott . Tsrm SANDRI Sara (Azienda Ospedaliero Universitaria OORR Foggia)

Fig 1

Fig 2

l'Articolazione temporo-mandibolare umana (ATM) è un giunto articolare di piccole dimensioni ma di fondamentale importanza per lo svolgimento di molteplici funzioni come la masticazione e l'articolazione del linguaggio. Questa articolazione ricopre un ruolo di rilievo nella gestione dell'espressività del volto regolando la comunicazione e, più in generale, le relazioni sociali che caratterizzano l'essere umano.
Anche se l'ATM risulta essere una delle strutture del corpo umano più importanti per le peculiarità che presenta e per la sua complessa anatomia ed embriogenesi, è soltanto recentemente che alcuni studiosi hanno messo in evidenza le relazioni che legano questa articolazione con il sistema muscolare e i meccanismi neurologici del controllo posturale dell'individuo.
Le patologie ATM sfuggono frequentemente in quanto non vengono tenuti in debita considerazione i segni o disturbi clinici che spesso nascondono patologie articolari a carico dell'articolazione.
Ciò è dovuto principalmente alla genericità e mutabilità dei sintomi che questa patologia disfunzionale manifesta. Segni clinici come cefalea, dolori auricolari, acufeni, rigidità muscolare , dolori ed emiparesi facciali sono spesso confusi con manifestazioni diverse da quelle articolari.

Mettiamo a nudo l'ATM :

L'ATM è una diartrosi condiloidea bilaterale con sei gradi di libertà che unisce il condilo mandibolare alla base del cranio tramite la fossa glenoidea del temporale.
L'articolazione è caratterizzata da un'estrema variabilità morfologica interindividuale.
La struttura ossea
La struttura ossea è formata principalmente dal processo condiloideo della mandibola, suddiviso in condilo mandibolare e capitello e dalla superficie articolare del temporale a forma di sella.

Il condilo mandibolare è un processo anatomicamente suddivisibile in testa e collo. La testa ha forma ellittica di circa 10-20 mm in senso latero-mediale e di 5-15 mm in senso antero-posteriore. La testa del condilo è completamente rivestita dalla capsula articolare.
Le superfici articolari dell'ATM sono ricoperte da uno strato fibroso assimilabile per reattività al periostio e, di conseguenza, predisposto a condizioni di rapido adattamento tissutale. Gli elementi cartilaginei superficiali sono scarsi ed aumentano considerevolmente solo in risposta degenerativa a sollecitazioni disfunzionali.

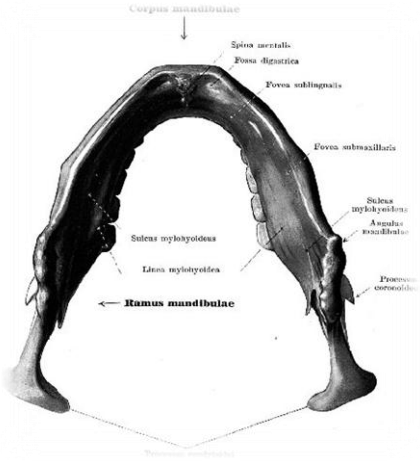

Fig 3

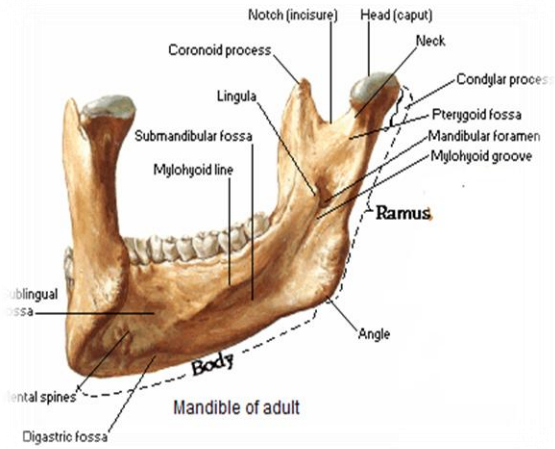

Fig 4

La superficie articolare temporale ha una forma a sella distinta in tre porzioni:

- Il piano dell'eminenza
- La fossa articolare
- Il processo entoglenoideo

Il piano dell'eminenza si oppone al condilo con una inclinazione di 30°- 60° rispetto alla verticale. Tale inclinazione può cambiare con l'età e con le sollecitazioni meccaniche. Tale inclinazione risulta variabile da individuo ad individuo , determinata sia geneticamente che da modificazioni da carico articolare.

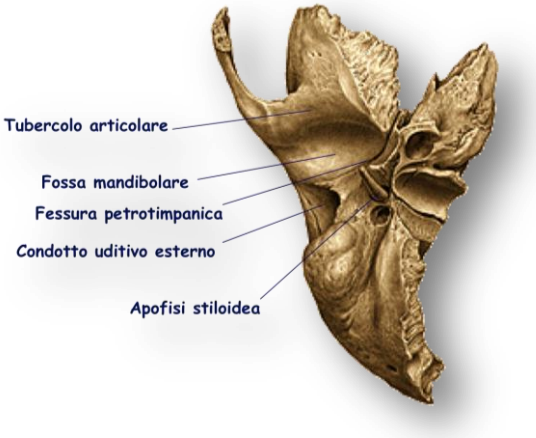

Fig 5

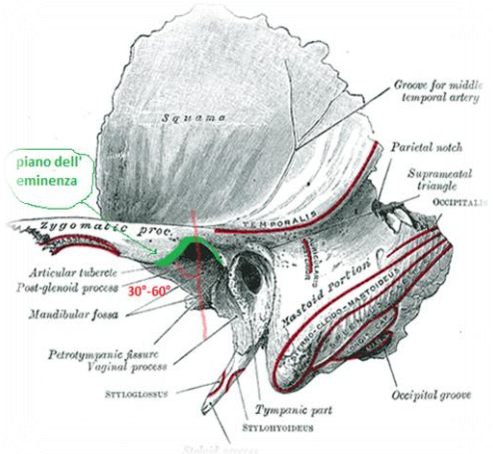

Fig 6

I muscoli che entrano in gioco nella movimentazione mandibolare, muscoli masticatori, sono quattro per lato:
il <u>muscolo temporale</u>: che contraendosi eleva la mandibola e la sposta posteriormente. Si inserisce al processo coronoideo mandibolare tramite un robusto tendine. (Fig 7)
il <u>muscolo massetere</u>: robusta lamina muscolare applicata alla faccia laterale della mandibola. Questo muscolo ha funzione elevatrice della mandibola. Insieme al muscolo pterigoideo interno è responsabile della forza occlusale. Il m. massetere è anche principale responsabile della forza di triturazione, del serramento e del bruxismo. (Fig 8)

il muscolo pterigoideo interno : è uno dei principali muscoli elevatori della mandibola. La contrazione del muscolo eleva la mandibola. (Fig 9)
il muscolo pterigoideo esterno: si distingue in capo superiore e capo inferiore. Essi si fondono in un unico muscolo per raggiungere la porzione antero mediale della capsula articolare con la quale si connette insieme al disco articolare. Il capo superiore trascina in avanti mandibola e disco fornendo stabilità alla mandibola, mentre il capo inferiore fa compiere movimenti laterali della mandibola. (Fig.9) I muscoli sovramandibolari (elevatori della mandibola) e i muscoli sovra ioidei (abbassatori della mandibola) partecipano ai movimenti mandibolari e permettono il funzionamento del sistema masticatorio. Essi agiscono avvalendosi anche di altri due muscoli compensatori : i sottoccipitali e lo sternocleidomastoideo.

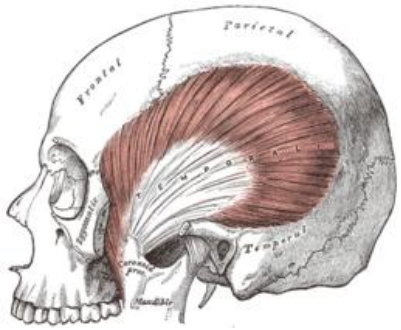

Fig. 7
m. temporale

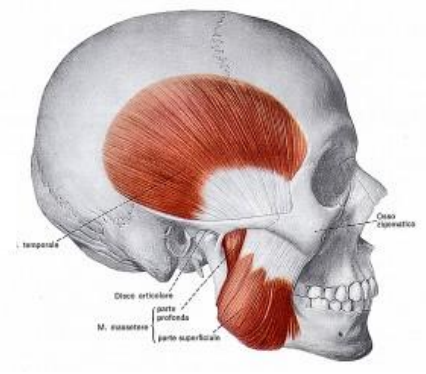

Fig. 8
m. temporale e massetere

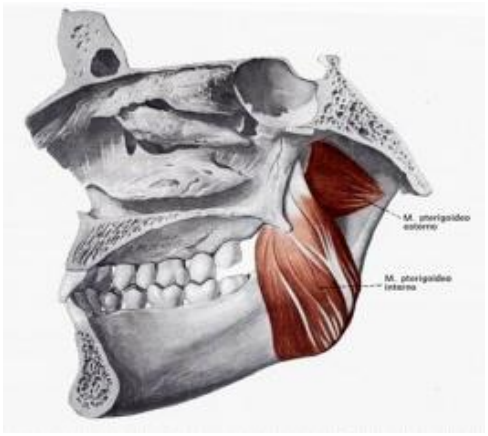

Fig. 9
m. pterigoideo interno ed esterno

L'articolazione ATM, se disfunzionale può determinare una attivazione dei muscoli collegati al suo funzionamento nonché i Muscoli Sopraioidei ed anche il coinvolgimento della lingua, muscoli sottoiodei, Sternocleidomastoideo e Muscolo Trapezio. Il complesso muscolare del distretto evidenzia dunque la forte correlazione biomeccanica sull'intera postura dell'individuo.
I muscoli masticatori hanno una importante innervazione comune da parte della branca mandibolare del V paio di nervi cranici **:** nervo trigemino (Fig 12).

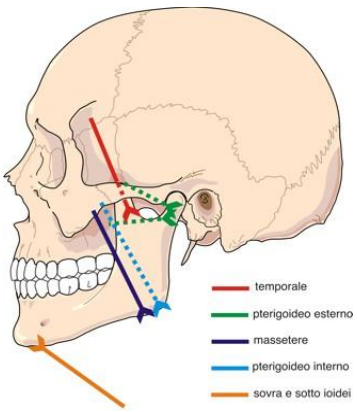

Fig 10

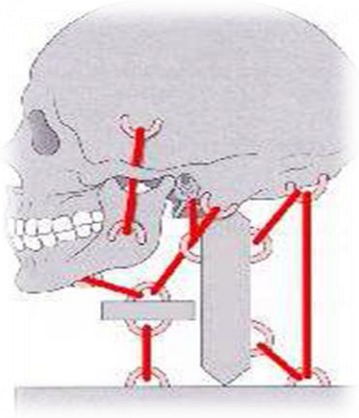

Fig 11

La zona dell'articolazione temporo-mandibolare è ricca di vasi sanguigni e terminazioni nervose pertanto risulta esser altamente algogena. In particolare è da sottolineare la presenza, anteriormente alla cavità glenoidea (presso l'apice della piramide dell'osso temporale), del ganglio semilunare del nervo trigemino (ganglio di Gasser) radice sensitiva dello stesso nervo (V nervo cranico principalmente sensitivo) i cui nuclei interessano fino alla II-III vertebra cervicale.

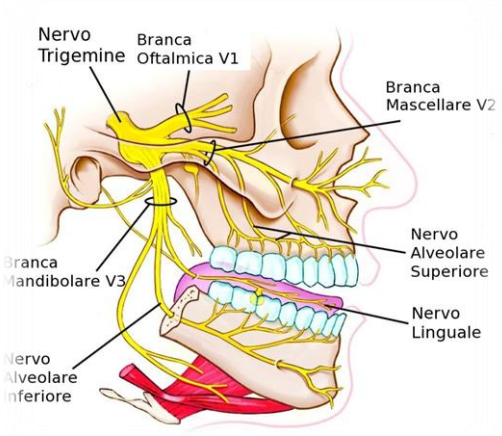

Fig 12

Fig 13

<u>Disco e Capsula articolare</u>

La capsula articolare avvolge come un manicotto l'ATM ricoprendo in parte il collo del condilo. Essa è in diretto rapporto con i fasci muscolari del massetere e del temporale che non hanno una grande funzione meccanica ma , tramite i fusi neuromuscolari, i due muscoli mandano informazioni al sistema nervoso centrale sul controllo della posizione dei capi articolari. (Fig 13)

La capsula articolare presenta uno strato fibroso ed uno sinoviale. Le alterazioni a carico dell'ATM modificano le caratteristiche della sinovia mostrando la presenza di tessuto denso nei soggetti con dislocazione meniscale.

Il disco articolare ha forma ellittica con asse maggiore lungo l'asse del condilo ed è deformabile in base alle forze compressive ed ai ritmi circadiani individuali.

Si sviluppa medio lateralmente con una parte espansa di 3mm ed una centrale più sottile di 1mm.

Il Disco articolare (o menisco) occupa la parte anteriore del condilo in quanto risulta essere la zona articolare. Il menisco non è legato solo alla capsula articolare, come le altre diartrosi, ma è collegato ai poli da nastri fibrosi detti legamenti condilo-meniscali (legamenti di Aarstad).

Essi permettono i movimenti di rotazione e traslazione del condilo sul menisco .

Il menisco presenta due fasci posteriori che contengono fibre elastiche, esse delimitano uno spazio interlaminare di tessuto connettivo lasso contenente numerosissime terminazioni nervose ed il plesso venoso retroarticolare detto cuscinetto retro-discale che ha un'enorme importanza idraulica di compenso volumetrico al fine di ammortizzare le sollecitazioni meccaniche.

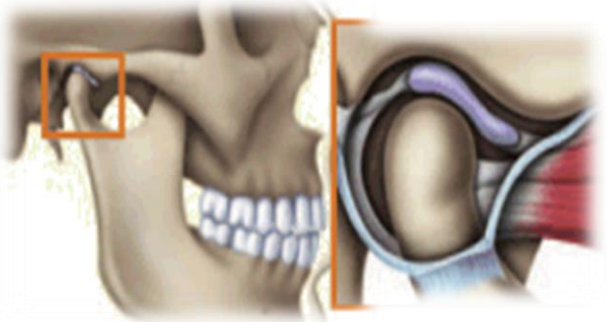

Fig14

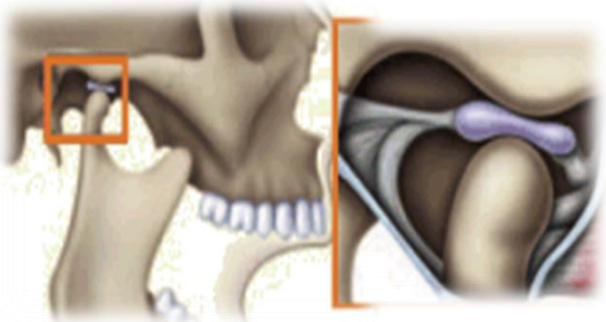

Fig15

Legamenti

La faccia laterale della capsula fibrosa si presenta inspessita in un legamento di rinforzo : il legamento temporo-mandibolare i cui fasci si aprono a ventaglio dal basso in alto. Questo nastro molto robusto garantisce il blocco articolare nelle situazioni estreme del movimento : la sua lassità predispone a patologie meniscali ed alla patologia articolare.

Altri due legamenti che non svolgono ruolo dinamico ma di sostegno sono lo sfeno-mandibolare e lo stilo-mandibolare. (Fig 16)

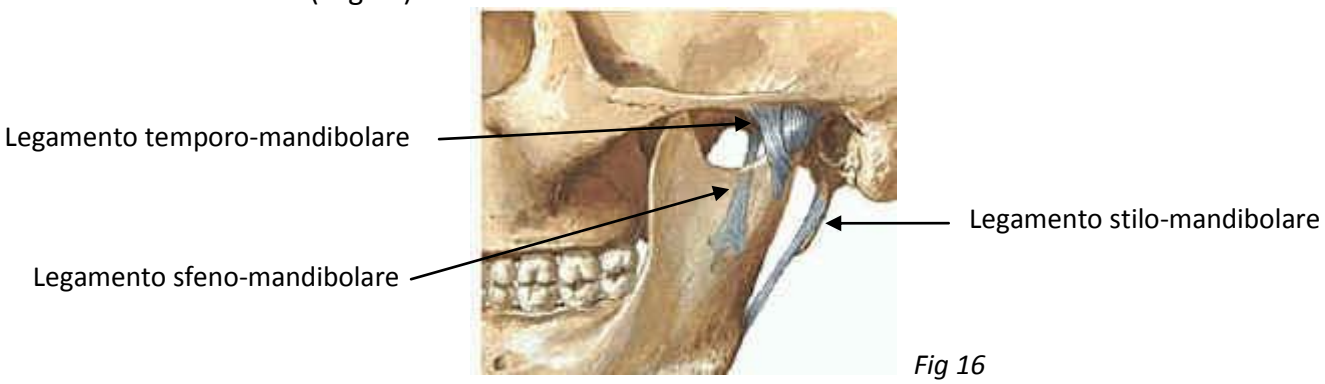

Fig 16

Sindrome dell'Articolazione Temporo-Mandibolare

La "Sindrome dell'Articolazione Temporo-Mandibolare", o "Sindrome di Costen", è un complesso sintomatologico dovuto alla disfunzione dolorosa dell'articolazione della mandibola. Essa è stata descritta per la prima volta nel 1934 dall'otorinolaringoiatra statunitense *James Bray Costen* (1895-1962) il quale notò come molti pazienti edentuli si presentassero da lui lamentando forte otalgia pur avendo l'orecchio completamente sano.

Oggi le patologie dell'ATM rientrano nel più ampio gruppo dei Disordini Cranio-Cervico-Mandibolari (DCCM). L'articolazione temporo mandibolare (ATM) è primariamente coinvolta nelle disfunzioni Cranio Cervico Mandibolari tanto che in origine si attribuiva all'ATM l'intera origine della patologia oggi chiamata DCCM. Il ruolo dominante nella patologia ATM è svolto in particolare dal muscolo pterigoideo esterno che regola la posizione del disco articolare normalmente interposto fra i capi ossei temporo-mandibolari.

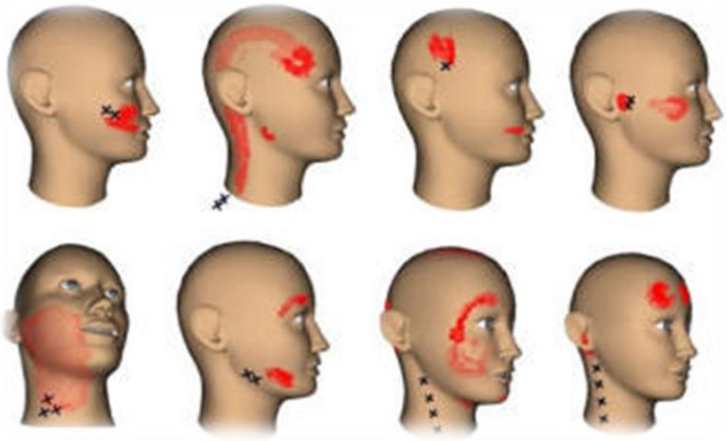

Fig 17 Zone algiche DCCM

Sull' incidenza nella popolazione non c'è identità di vedute. Infatti i risultati delle ricerche epidemiologiche eseguite per mettere in evidenza la frequenza nella popolazione della sindrome algico-disfunzionale dell'ATM sono molto differenti a seconda degli autori: la frequenza varia dal 10-15% di alcuni autori al 60-80% di altri. Ciò è da ascrivere alle diverse metodiche impiegate : anamnesi o rilievi strumentali di diverso tipo.

Eziologia dei DCCM

L'eziologia dei disordini canio cervico mandibolari è spesso legata a stress della muscolatura testa-collo, conosciuta anche come sindrome miofasciale, che si manifesta quando le fasce muscolari sono tenute in tensione ad opera del sistema nervoso centrale che agisce sulla muscolatura per adattare i segmenti scheletrici alle diverse esigenze funzionali dovute a cause che possono avere origine diversa.

Cause Remote	Prenatali	• Agenesie dentali • Malformazioni scheletriche • Malformazioni dentali
	Postnatali	• Abitudini alimentari • Succhiamento del dito • Respirazione orale
Cause Intermedie	Malattie dentali	• Permanenza delle abitudini viziate • Carie destruenti dei decidui e dei primi molari
Cause tardive	Infettive	• Malattie dentali non curate • Otiti non curate
	Traumatiche	• **Colpo di frusta** • Contusioni con frattura
	Parafunzionali	• Serramento • Bruxismo • Deglutizione atipica
Cause Iatrogene		• Avulsioni dentali senza ripristino protesico • Terapie conservative protesiche ed ortognatodontiche non appropriate per mancato rispetto dell'occlusione
Patologie sistemiche		• Tumori • Metastasi • Artrite psoriasica • Artrite reumatoide

Un'occlusione ottimale è associata ad un'azione dei muscoli masticatori armonica e necessitante il minimo sforzo muscolare. Al contrario, un'occlusione alterata (malocclusione) richiede sforzi muscolari addizionali di stabilizzazione. Tutte le volte che la situazione di occlusione centrica non viene riscontrata ci troveremo di fronte a malocclussioni.

La Malocclusione può avere diverse origini : dalle agenesie dentali, le malformazioni scheletriche , la permanenza di abitudini viziate al serramento , il bruxismo o la deglutizione atipica senza escludere le cause iatrogene come avulsioni dentali senza ripristino protesico o le terapie conservative protesiche ed ortognatodontiche non appropriate per mancato rispetto dell'occlusione.

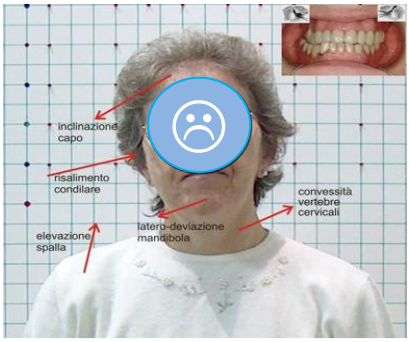

Fig 18

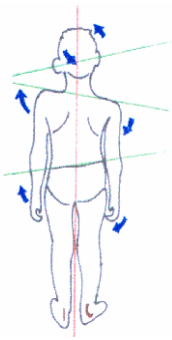

Fig 19

Il primo effetto di una malocclusione è una dislocazione mandibolare con conseguente perdita del rapporto di equilibrio ottimale fosse-condili a cui segue un disequilibrio cranio-cervico-mandibolare che influenza, in diversi gradi, tutta la postura.
Il **trauma distorsivo del rachide cervicale** definito anche "colpo di frusta cervicale" o "cervicalgia da contraccolpo" è una patologia traumatica provocata meccanicamente da un' iperestensione del collo, seguìta da un'iperflessione compressiva, che può essere associata anche ad un movimento di inclinazione laterale e/o di rotazione.
Il complesso testa-collo-mandibola è considerato un'unità biomeccanico funzionale ed il trauma distorsivo cervicale ne altera l'equilibrio compromettendo in prima istanza l'equilibrio dell'ATM .
Tale alterazioni possono avvenire con meccanismo traumatico diretto che provoca la dislocazione antero-inferiore del complesso disco-condilo e possibili lesioni ligamentose, o con modalità indirette che conseguono all'ipertono della muscolatura cranio-cervico-mandibolare . L'insorgere della sintomatologia avviene in modo subdolo evidenziandosi, a volte, a distanza dall'evento traumatico creando difficili collegamenti causali. Possono essere presenti rumori articolari (click), atralgie, limitazione nell'apertura della bocca e difficoltà alla deglutizione.

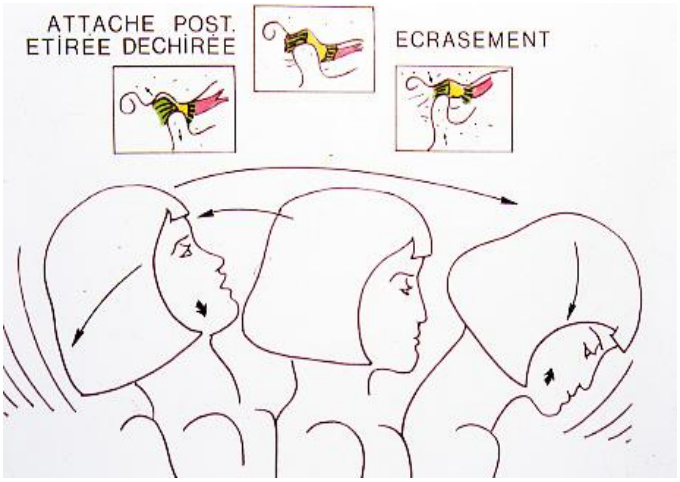

Fig 20

Linee Guida del Ministero della Salute (Quaderno della Salute n.7 Gennaio 2011)

il Ministero della Salute sottolinea che " si tratta di esami di ausilio poiché, nella maggior parte dei casi, è possibile effettuare diagnosi di alterazioni patologiche dell'ATM con il solo esame clinico.
Non esistono esami per immagini specifici con i quali è possibile evidenziare tutte le patologie che riguardano, potenzialmente, l'ATM. Per questo motivo, *in base ai dati ottenuti con l'anamnesi e l'esame clinico, è necessario formulare un'ipotesi diagnostica* o diagnosi di lavoro, per *poter stabilire i metodi di indagine più indicati ed evitare esami superflui.*
Il metodo prescelto per la rappresentazione dell'ATM deve essere idoneo a fornire il maggior numero di informazioni con il minimo impegno economico e la minima invasività."
Il percorso diagnostico per le patologie dell'ATM suggerito dal Ministero della Salute comprende :
OPT *come prima indagine di screening e di indirizzo ; TC e RM*

L'indagine dell'ATM con Tomografia Computerizzata

TC		
Indicazioni	**Vantaggi**	**Svantaggi**
Completamento di indagine dello studio RM per la valutazione morfologica e strutturale esclusivamente delle componenti ossee e della articolazione (condilo, cavità glenoidea, eminenza temporale)	Monoplanarietà diretta e multiplanarietà per la ricostruzione digitale nei piani sagittale e coronale obliqui e 3D	Mancata visualizzazione diretta delle strutture : - Del complesso capsulo-ligamentoso - del diso - della zona bilaminare - del cuscinetto retrodiscale
Patologia degenerativa articolare	Assenza di controindicazioni (ad esclusione della gravidanza)	Mancato riconoscimento dei versameneti endocapsulari
Ricerca corpi liberi endoarticolari	Visualizzazione diretta dei corpi liberi endoarticolari	Uso di radiazioni ionizzanti
Patologia traumatica	Valutazione simultanea di entrambe le ATM ma limitata alle strutture ossee e muscolari	Mancato riconoscimento della dislocazione discale
Patologia neoplastica	Tecnica non invasiva	
Malformazioni ossee		

I punti di forza della TC come la possibilità di ottenere strati molto sottili nei diversi piani, l' ottima risoluzione spaziale e l'esatta localizzazione topografica dei reperti patologici nonché la possibilità di ottenere ricostruzioni 3D , non devono far dimenticare che la metodica TC espone il paziente a radiazioni ionizzanti.
Diventa allora indispensabile attivare tutte le misure di radioprotezione idonee al contesto come l'utilizzo di collare anti X a livello tiroideo , la valutazione dell'eventuale stato di gravidanza ma soprattutto ottimizzare il protocollo di acquisizione al fine diagnostico.
L'approfondita conoscenza dell'apparecchiatura in uso e la conoscenza della finalità dell'esame permette di sfruttare il contrasto intrinseco della struttura ai fini della ottimizzazione della dose al paziente.
Cosa è possibile vedere con la TC ?
La tecnica TC permette l'ottima visualizzazione di tutti i reperti ossei con la possibilità di valutare :

- la simmetria fra condilo Dx e Sin (indicati con "C" in figura 23);
- la distanza fra condilo mandibolare e fossa articolare del temporale (spazio indicato con "X" in figura 24) che permette di dare indicazione indiretta sulla posizione del disco articolare. (uno spazio ristretto è indizio di dislocazione meniscale)

La tecnica TC non permette di valutare in modo diretto :

- Disco;
- Cartilagini che ricoprono le superfici articolari e del disco;
- Strutture muscolari e tendinee.

Fig 21
Ricostruzione in coronale di frattura scomposta del collo del processo condiloideo

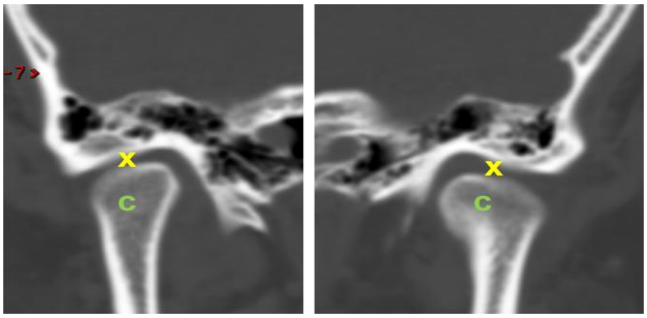

Fig 22
Ricostruzione in coronale per valutazione spazio fra condilo mandibolare (C) e fossa articolare del temporale (X)

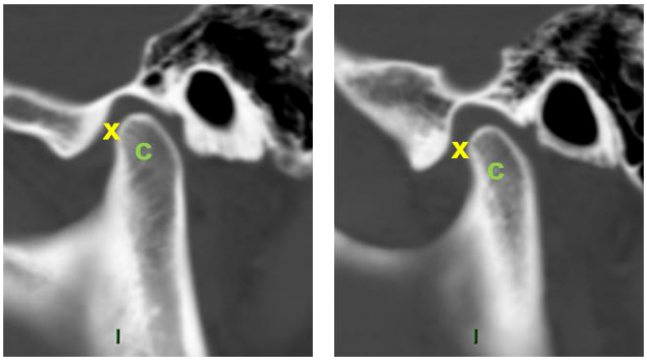

Fig 23
Ricostruzione in sagittale obliqua per valutazione dello spazio articolare meniscale (X)

Criteri di correttezza per l'acquisizione e l'elaborazione TC

Posizione del paziente : supino con posizione occlusale abituale (o di comodo).
La posizione abituale in occlusione buccale è di estrema importanza per la valutazione della relativa posizione dei capi articolari. Qualsiasi alterazione di tale posizionamento o interposizione di mezzo distanziatore fra le arcate dentarie altera la posizione dell'articolazione in esame.
Campo di acquisizione :

- Per la valutazione della sola ATM , limitare il campo cranio-caudalmente dal meato acustico al piano occlusale.
- Nell' ipotesi di ricostruzione ingegneristica del condilo acquisire tutta l'arcata mandibolare.

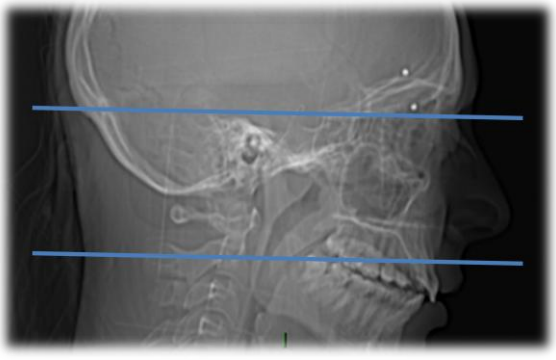

Fig 24 Volume di acquisizione

Parametri di acquisizione, di ricostruzione e Dosimetria

Sono riportati due protocolli per l'acquisizione del distretto articolare dell'ATM di cui uno (alla GE) è stato ottimizzato al fine dell'abbassamento della dose. Tale ipostazione è finalizzata ad un paziente adulto. Qualora sia necessario eseguire un esame TC a paziente pediatrico o adolescente sarà necessario eseguire una ulteriore abbassamento del kV e del mA.

	Scan-sione	kV	mA	Thick-ness	Configu-razione	Algoritmo di ricostruzione	Recon detail	CTDI mGy	Pitch factor	Tempo di rotaz.	FOV
GE	Helical	120	60	1.25 mm	0.625 x 16	Bone	3/3	10.7	0.938	0.8 s	head
Toshiba	Helical	120	100	0.5 mm	0.5 x 32	Bone	3/3	51.5	0.656	1.5 s	240 mm

Ricostruzioni MPR

Le ricostruzioni TC con tecnica MPR (Multi Planar Reconstruction) risultano di fondamentale importanza per la visualizzazione e l'esatta localizzazione delle anomalie articolari e dei piani articolari.

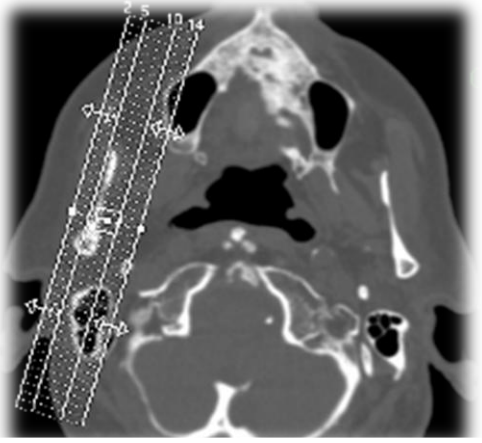

Fig 25
Inclinazione per la ricostruzione in sagittale obliqua

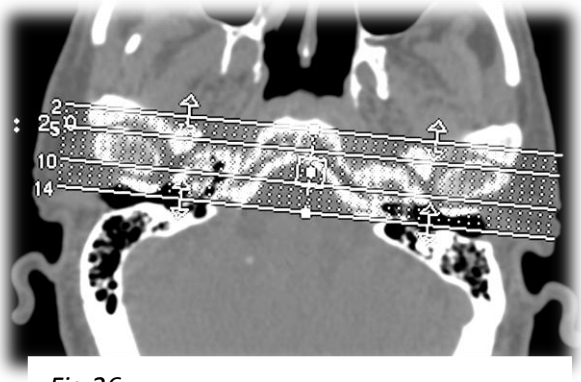

Fig 26
Inclinazione per ricostruzione simmetrica in coronale

Paziente con trauma facciale : Si evidenzia frattura del piano dell'eminenza e della fossa articolare nell' ATM di Dx

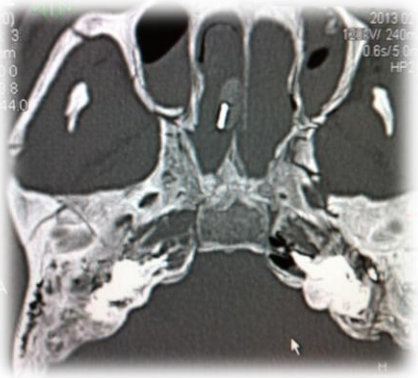

Fig 27
Ricostruzione MPR (Multi Planar Reformation) a 3 mm di spessore e tecnica MIP (Maximum Intensity Projection)

Ricostruzioni VR (Volume Rendering)
Finalità:

- Localizzazione spaziale
- Ricostruzione ingegneristica del condilo
- Visualizzazione tridimensionale di fratture , aplasie, displasie condilari

Parametri per la ricostruzione **:** Ricostruzione a soglia, valori per osso : 160 min – 3071max

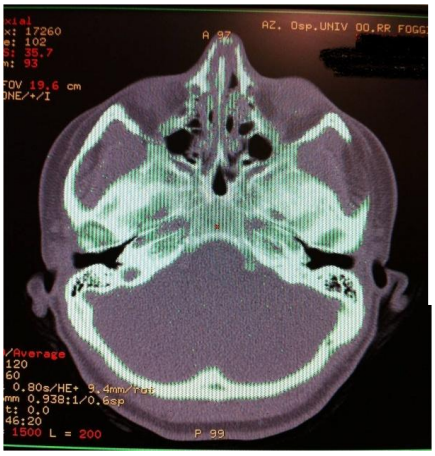

Fig 28
Visualizzazione valori UH e relative zone al fine della ricostruzione 3D

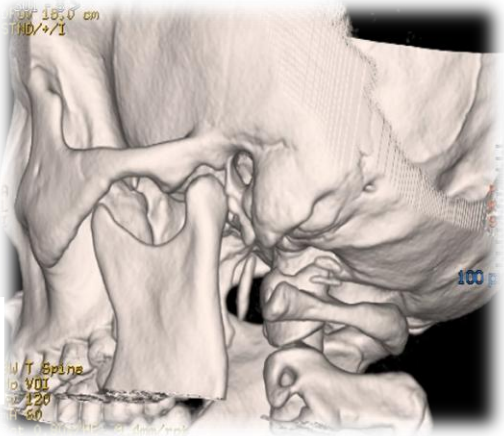

Fig 29
VR: Ricostruzione 3D

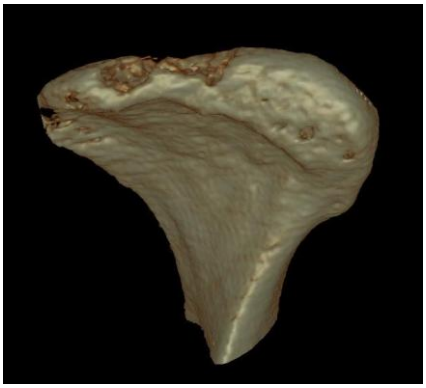

Fig 30 :
Condilo ricostruito con tecnica VR e tecnica di Cuttering
In evidenza erosione condilare

L' ATM in Risonanza Magnetica

Cosa cerchiamo ? Limite della TC è la possibilità di valutare i tessuti molli in modo diretto: disco articolare, capsula, legamenti di Aarstad e cuscinetto retro discale.
Nelle patologie dell'ATM risulta di primaria importanza la valutazione del movimento del disco articolare : la presenza dello spostamento del disco è segno di disfunzione temporo-mandibolare.

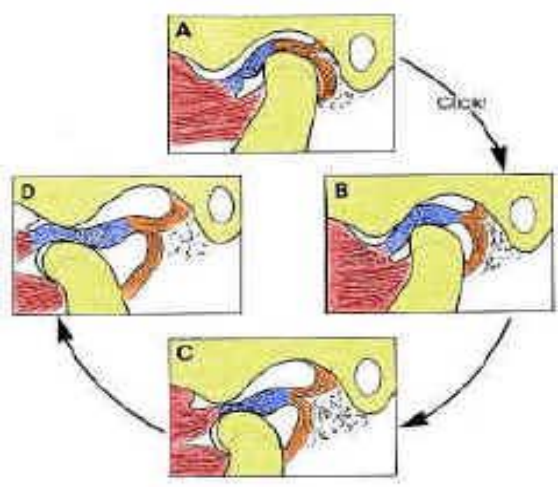

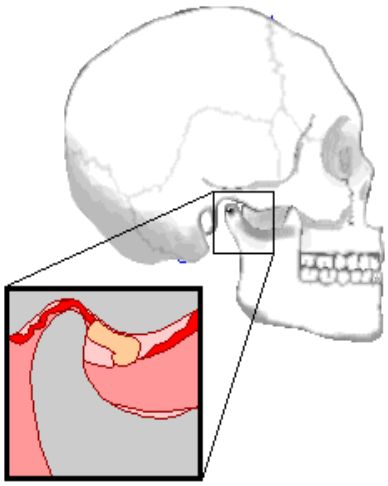

Fig 31 : Spiazzamento del disco e click meniscale : Dislocazione del disco

Con il perdurare delle condizioni patologiche, il legamento retrodiscale andrà in allungamento progressivo per cui il condilo non riuscirà a catturare il menisco impedendone la traslazione: limitazione dell'apertura della bocca .

RM		
Indicazioni	**Vantaggi**	**Svantaggi**
Tutte le patologie dell'ATM ed in particolare:	Possibilità di ripetitività : assenza di radiazioni ionizzanti, di pratiche cruente, di impiego di mezzi di contrasto (salvo casi ristretti uso gadolinio)	Controindicazioni assolute alla RM (pacemaker, clips metalliche vascolari cerebrali, corpi estranei endorbitari ed oculari)
- Versamenti articolari	Tecnica non invasiva	Controindicazioni relative:
- Osteocondrite dissecante	Multiplanarietà diretta : scansioni anche nel piano sagittale perpendicolare all'asse maggiore del condilo	Claustrofobia, apparecchi ortodontici, protesi cardiache e articolari metalliche
- Necrosi vascolare asettica	Assenza di danno biologico	Alto costo
- Internal derangment (squilibrio interno)	Valutazione simultanea di entarmbe le ATM	Limitato accesso alla struttura
	Controlli postchirurgici ed in corso di terapia	Limitata diffusione sul territorio
	Valutazione statico- dinamica della morfologia , struttura e sede del disco , capsula e capi articolari	

La Risonanza Magnetica rappresenta l'esame strumentale d'elezione nella diagnostica per immagini dell'ATM. Essa consente di acquisire contemporaneamente le immagini delle due articolazioni temporo-mandibolari. È inoltre è una metodica non invasiva e non utilizza radiazioni ionizzanti. Con la risonanza

magnetica è possibile osservare direttamente il disco articolare, tutti i tessuti molli dell'articolazione ed il loro movimento relativo.

Tecnica d'esame : posizionamento e bobine

Doppia bobina di superficie, SENSE Flex coils (2 element phased-array coil) :

- SENSE Flex-S 2 coil elements (Circolare , diametro 11 cm)
- SENSE Flex-M 2 coil elements (Ellittica , diametro 14 cm x 17 cm)
- bobina multicanale Head Coil meno indicata

Utilizzo della bobina Head come supporto per immobilizzazione bobine-testa

Fig 34 Centraggio bobine : sull'ATM DX e SIN.

ATTENZIONE all'assegnazione delle bobine (1 e 2) congruamente con la lateralità Dx e Sin impostata sul protocollo di acquisizione

È importante per la corretta acquisizione e conseguente valutazione da parte dello gnatologo o dell'ortodonzista che :

- l'acquisizione sia simmetrica e contemporanea delle due ATM
- il paziente assuma la posizione occlusale abituale (di comodo) a bocca chiusa

Survey

Fase estremamente importante per la conduzione di questo esame è l'acquisizione di survey nei tre piani in T1 che permettono le corrette inclinazioni dei piani.

Piani di Scansione

<u>Scansioni Assiali</u> : poco utilizzate , visualizzano contemporaneamente le due articolazioni a strato sottile (3mm) a comprendere tutto il condilo (testa e collo) e la fossa articolare del temporale.
Decodifica di fase AP , pre-saturazione seno trasverso.

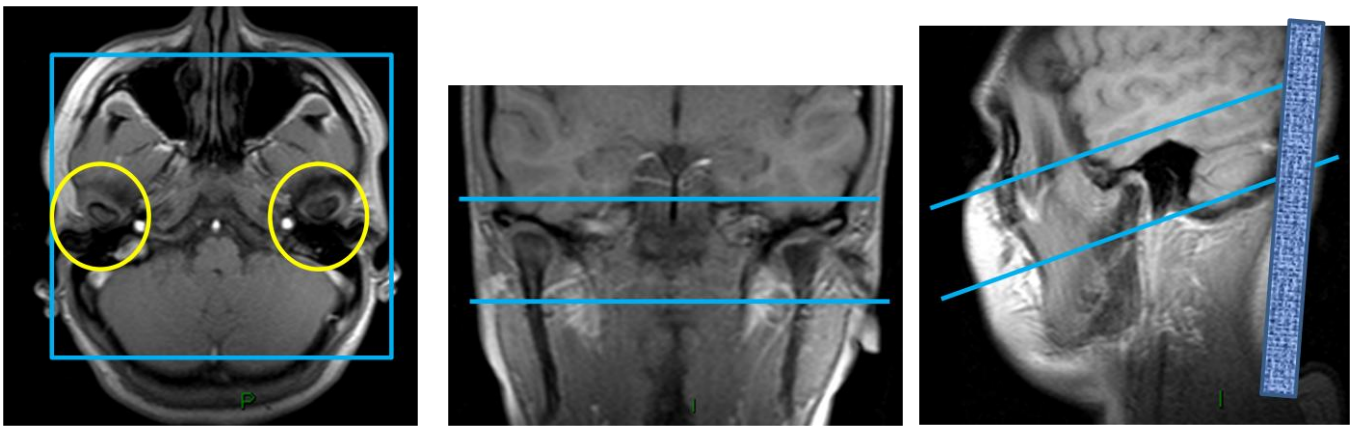

Fig 35

Scansioni Coronali : mettono in evidenza contemporaneamente e simmetricamente le due ATM Dx e Sin. Spessore 3 mm ed in numero sufficiente a coprire tutto il condilo mandibolare e l'articolazione compreso il piano dell'eminenza. Codifica FH (Fig 35)

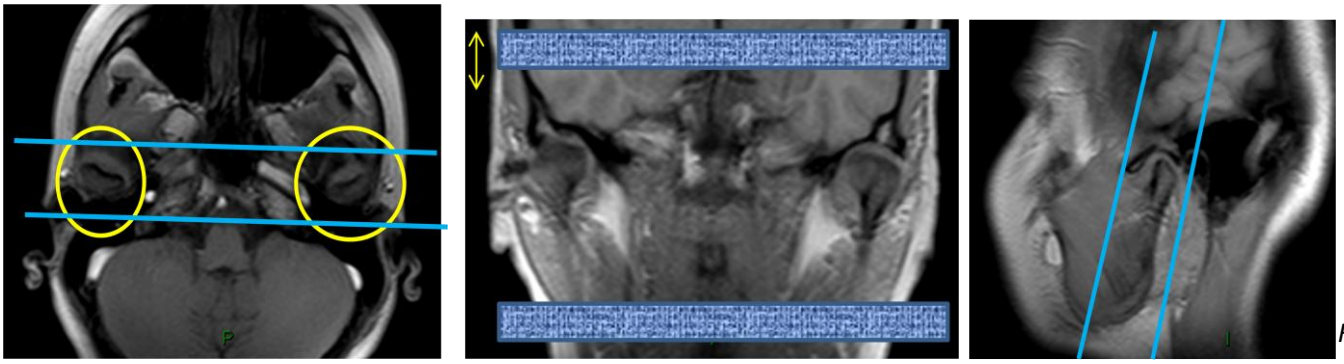

Fig 36

Nel caso di studio ATM monolaterale non comparativo per patologia o per variabili anatomiche :

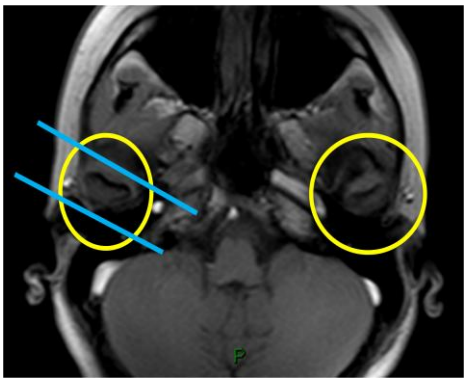

Fig 37

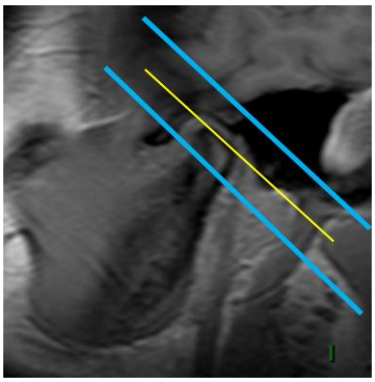

Fig 38

Scansioni Sagittali :

il piano sagittale obliquo è il piano di scansione di elezione per lo studio dell'ATM in RM.
Le sequenze devono essere impostate simmetricamente fra Dx e Sin . la codifica è generalmente AP con banda di presaturazione posteriore (seno trasverso) oppure FH e bande di saturazione supero-inferiori .
Importante l'identica centratura dell'acquisizione fra Dx e Sin al fine di una buona comparazione delle strutture.

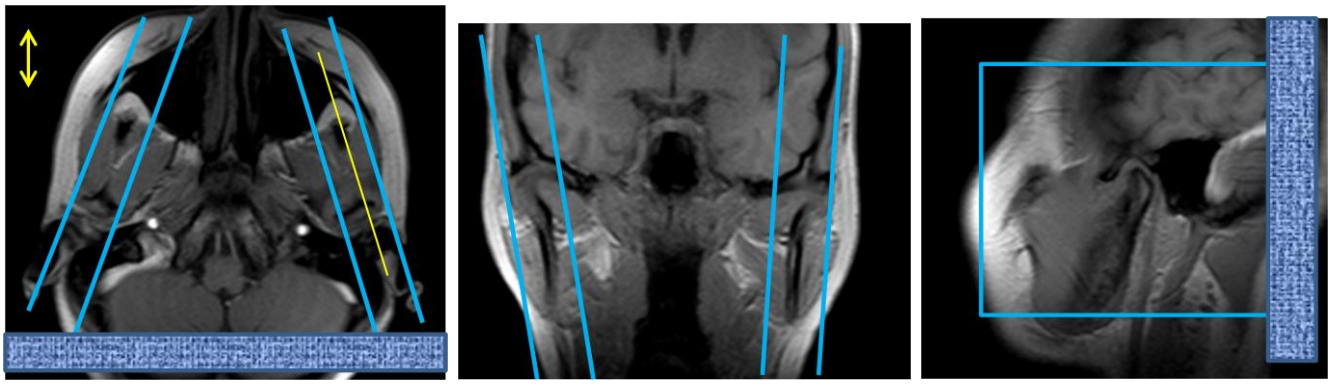

Fig 39

Sequenze :

SE o TSE T1 in sagittale , assiale con e senza mdc

Le sequenze in T1 permettono una buona valutazione anatomica , un'alta sensibilità alle lesioni ossee, sono indicate dopo contrasto in associazione alla soppressione del grasso. Lato limitativo : poca sensibilità alle lesioni discali.

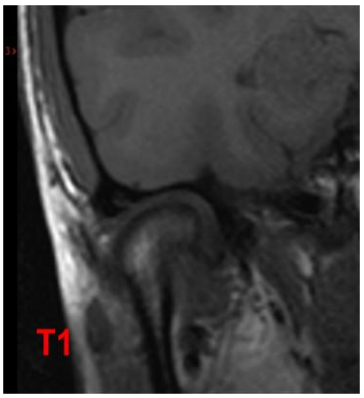

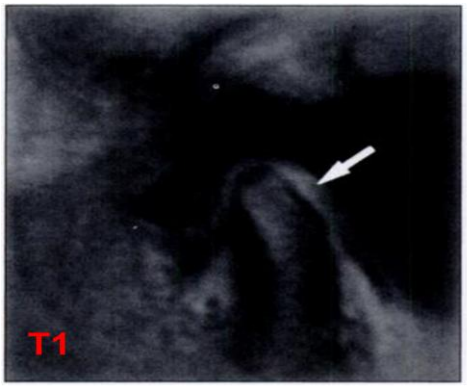

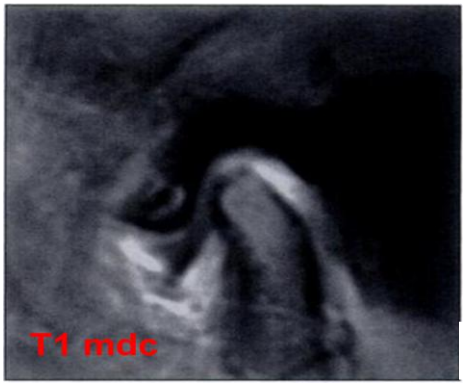

Fig 40

T1 in coronale *T1 sagittale Fat Sat* *T1 Fat Sat e MDC*

TSE T2 in sagittale o assiale

Le sequenze in T2 permettono una buona visualizzazione dei versamenti articolari , un buon dettaglio della morfologia del disco e pochi artefatti da pulsazione. Ha limitazione per il suo basso segnale dell' osso spongioso e per la poca sensibilità nelle lesioni di basso grado del disco. Sono generalmente eseguite in sagittale obliqua.

FOV	Voxel	Slice thick-ness	Fold Over dir.	TE	TR	NSA	Rec Matrix	n. slice	Gap	TSE factor	Slabs rests
160 x 160	0.6 x 0.6	3	AP	90	3370	4	260 x 234	9	10%	12	1 posteriore

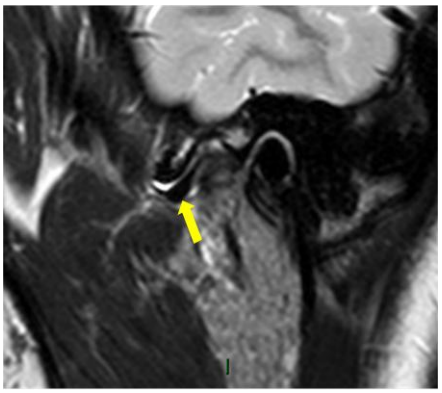

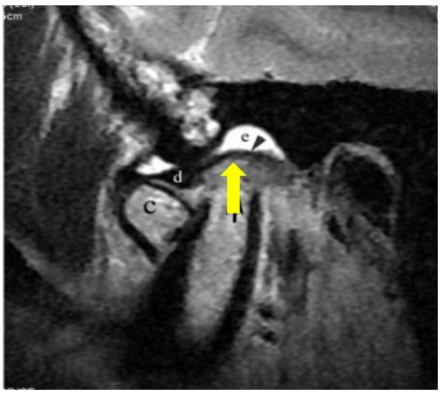

Fig 41
Sequenze in T2
In evidenza (freccia gialla)
versamento articolare

STIR T2 (Short Tau Inversion Recovery)

Sequenza indispensabile per la sua utilità in tutte le patologie osteoarticolari . Presenta una soppressione omogenea del grasso, una alta sensibilità alle lesioni ossee e muscolari. Tuttavia ha tempi lunghi di acquisizione ed una bassa risoluzione spaziale. Generalmente eseguita in coronale o sagittale.

FOV	Voxel	Slice thick-ness	Fold Over dir.	TE	TR	IR dalay	NSA	Matrix	n. slice	Gap	TSE fact or	Slabs rests
160 x 160	0.7x 0.75	3 mm	FH	55 ms	2000 ms	150 ms	4	228x 208	9	1 mm	13	2 :craniale e caudale

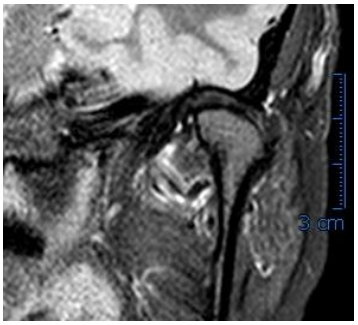

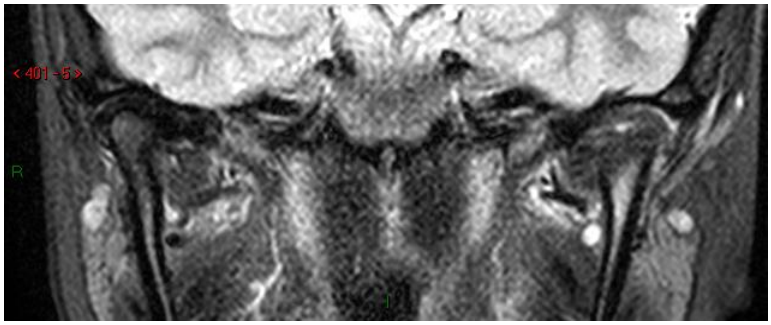

Fig 42
STIR in coronale

TSE DP fat sat

La sequenza in densità protonica con saturazione del grasso è la sequenza di elezione nello studio di tutte le articolazioni perché permette uno studio di dettaglio sia dell'osso che delle strutture tendinee, con un elevato contrasto.
Essa presenta un'alta definizione , tempi brevi di acquisizione, una buona sensibilità delle lesioni legamentose e del disco articolare, alta sensibilità lesioni alle infiammatorie, negativa la possibilità di artefatti da soppressione del grasso per disomogeneità.

FOV	Voxel	Slice thick-ness	Fold Over dir.	TE	TR	NSA	Mat rix	n. slice	Gap	TSE factor	Flip angle	Slabs rests	Stack s
150 x 150	**0.72 x 0.9**	**3**	**FH**	**20 ms**	**1500 ms**	**3**	**224 x 302**	**9**	**10%**	**3**	**90**	**2 craniale caudale**	**2**

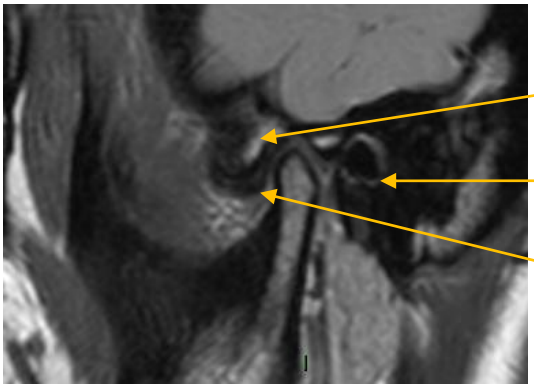

Fig 43

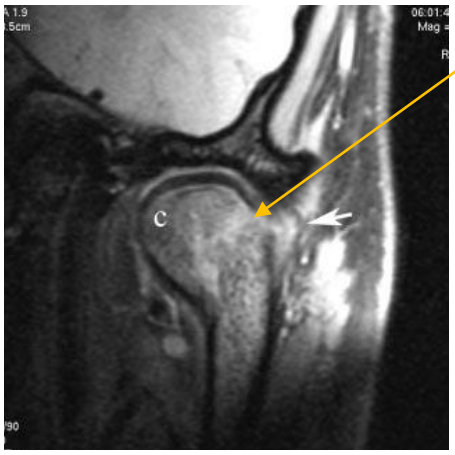

Sagittale obliqua. Frattura della testa condilare . Ben visibile il contorno della parte laterale della capsula articolare, senza interruzioni

Fig 44

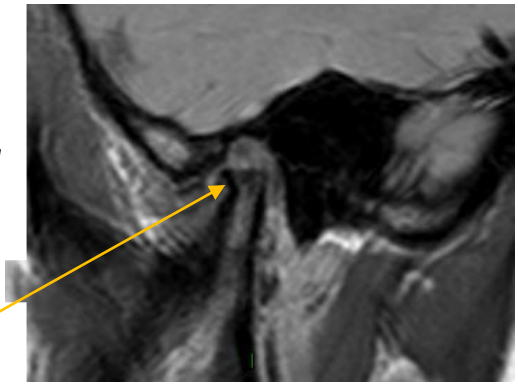

Coronale Erosione del

Fig 45

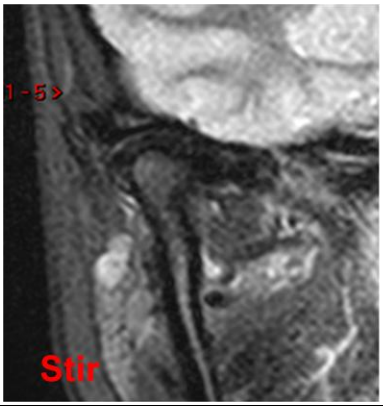

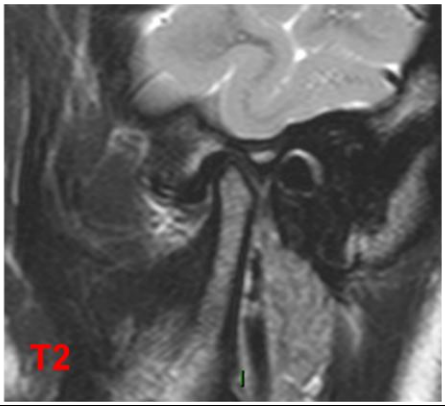

La valutazione dinamica con tecnica step by step con Risonanza Magnetica

Sequenza : Gradient Eco (FFE) T2 in sagittale obliqua.

La scelta di questo tipo di sequenza è motivata dalle sue caratteristiche di sequenza molto veloce con una buona visione anatomica dei capi articolari, del disco e dei legamenti . Risulta molto sensibile ad emorragie e permette una buona valutazione del plesso venoso . Tuttavia è molto sensibile alle disomogeneità osso- aria ed ai metalli .

FOV	Voxel	Slice thick-ness	Fold Over dir.	TE	TR range	Flip angle	NSA	Rec Mat rix	n. slice	Gap	Stacs	Tenica	Dyna mic scans	Time single scan
150 x 155	0.67x 0.67	3 mm	FH	14 ms	138 ms	25°	2	256	3	10%	2	FFE	5	50''

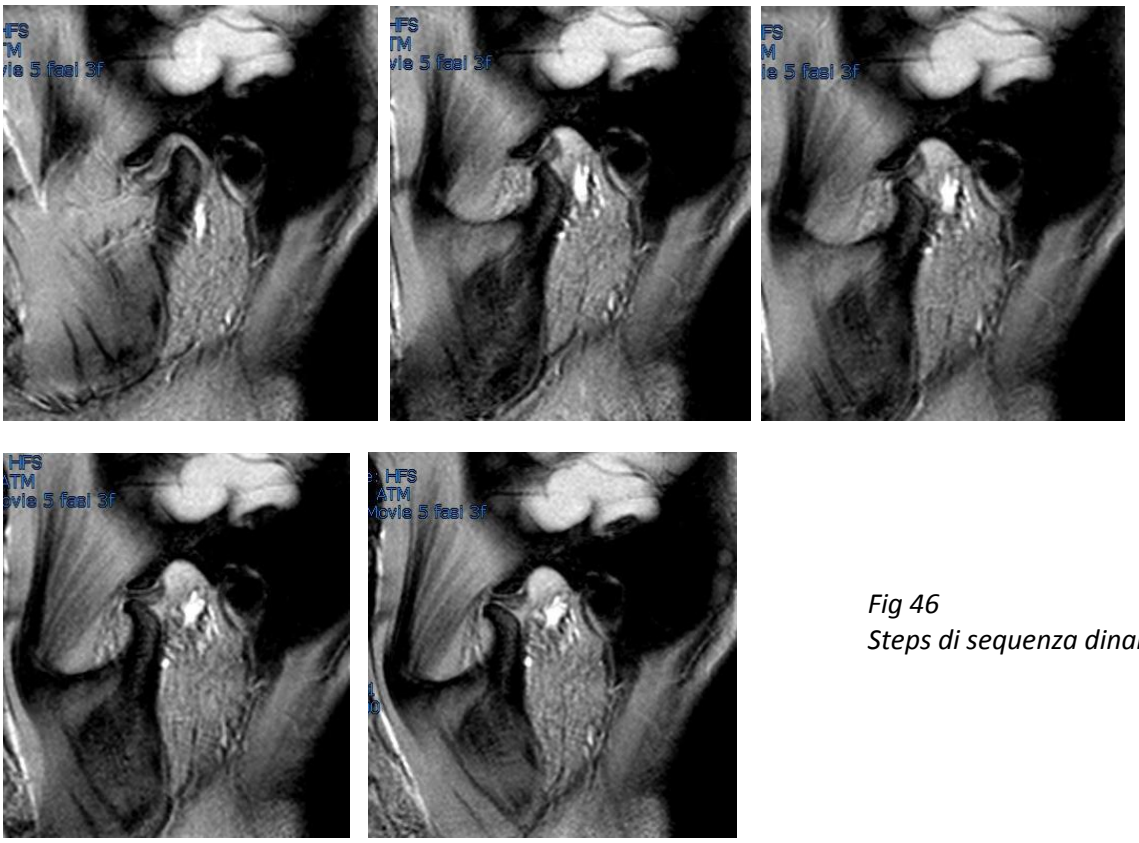

Fig 46
Steps di sequenza dinamica

La scelta della dinamica con tecnica step by step è stata motivata dalla necessità di poter valutare sia il movimento relativo dei capi articolari, del disco e del cuscinetto retrodiscale, sia le immagini statiche per la valutazione delle alterazioni discali con dettaglio anche nell'ingrandimento.
L'ATM presenta una zona denominata cuscinetto retro-discale riccamente vascolarizzata e innervata ; la compressione diretta o secondaria ad edema infiammatorio stimola questa zona molto delicata e causa dolore.

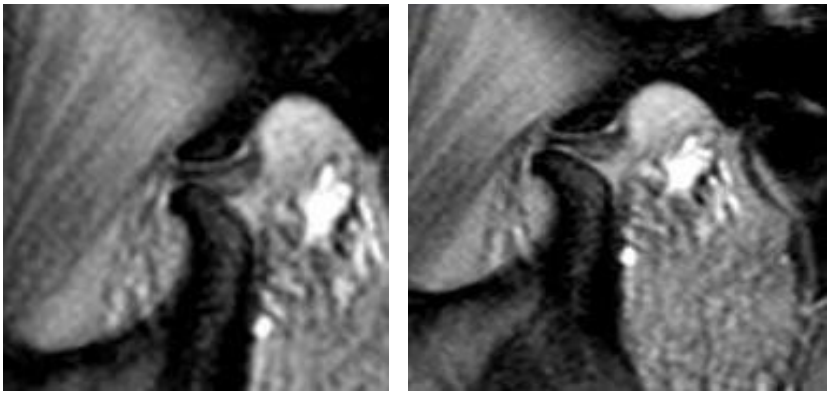

Fig . 47
Ingrandimento di fasi dinamiche

Il Problema :

La sequenza dinamica è stata concepita con tecnica step by step. Essa prevede la graduale apertura della bocca attraverso più steps in acquisizione statica. Questo compromesso fra dinamica pura e statica a bocca aperta e chiusa, permette la visualizzazione nel dettaglio del movimento dei diversi componenti anatomici del distretto ATM. Il problema , dopo aver ottimizzato la sequenza , è stato quello di costruire un adeguato bite per l'apertura buccale nei diversi gradi di apertura.
Il bite doveva essere :

- Confortevole per il paziente
- Facilmente utilizzabile
- **Costruito in modo tale da non alterare i rapporti reciproci fra condilo, disco e piano dell'eminenza.**

L'ipotesi :

Costruiamo due tipi di bite in legno di balsa e mettiamoli a confronto nella fase di massima apertura della sequenza dinamica.

Fig 48 (1)

Fig. 49 (2)

1) Bite a spessore differenziato (da 0.5 cm a 3.5 cm) di larghezza di 5 cm tale da essere posto orizzontalmente fra incisivi e premolari del paziente (Fig. 48)

2) Bite a gradini . Ogni gradino è di 0.5 cm. Larghezza 5 cm . Il bite si pone orizzontalmente fra gli incisivi

Tesi :

Il bite a gradini altera i fisiologici rapporti articolari fra condilo e piano dell'eminenza portando ad un rischio di errata valutazione ortodontica e gnatologica.

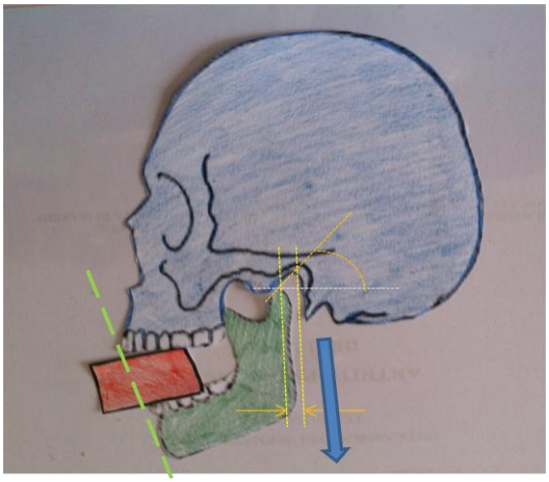

Fig 50
Bite a spessore differenziato

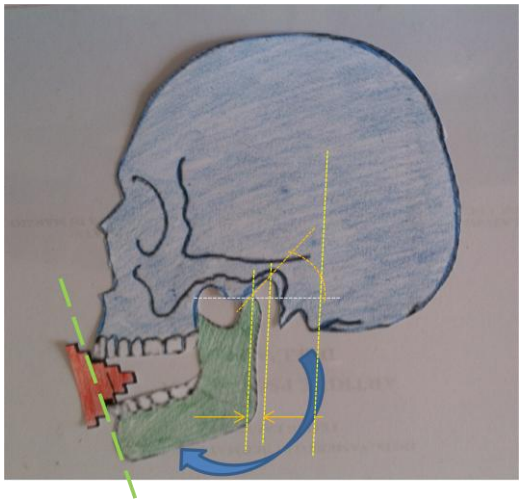

Fig 51
Bite a cuneo

Materiali e metodi

Abbiamo valutato la differenza di misure fra angolo e distanze in 15 volontari privi di sintomatologia dolorosa di tipo DCCM.
La scelta dei volontari sani ricade nella necessità di ottimizzare la sequenza dinamica e nella valutazione dei due bite escludendo ogni interferenza di tipo patologica .

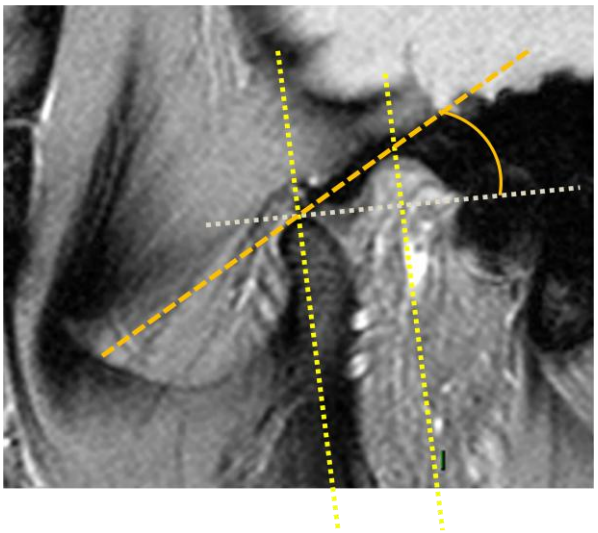

Fig 52
Bite a spessore differenziato

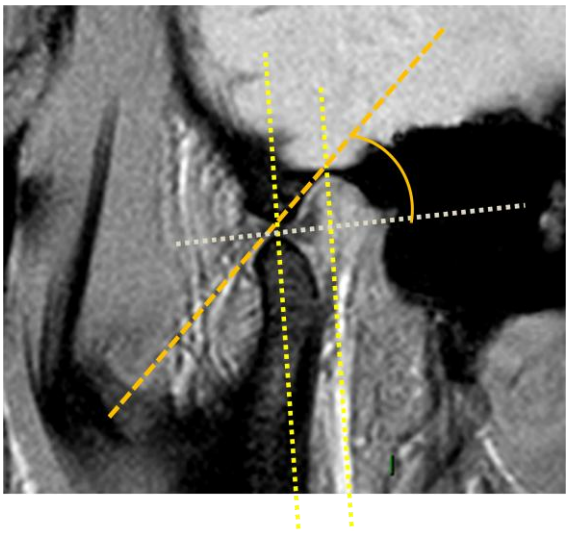

Fig 53
Bite a cuneo

Risultati

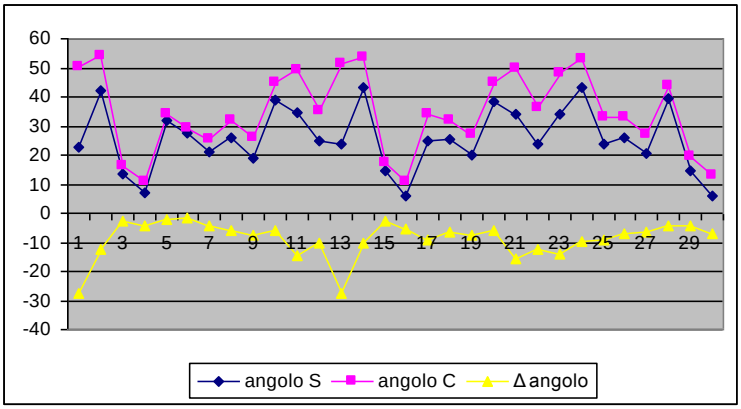

Distribuzione angoli

*L'angolo misurato con il bite a cuneo (----) rimane **costantemente maggiore** di quello misurato con bite a spessori (----)*

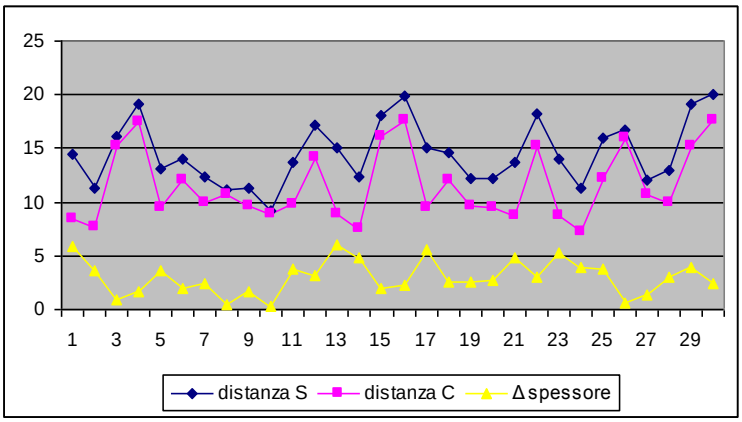

Distribuzione distanze

*La distanza misurata con il bite a cuneo (----) rimane **costantemente minore** di quella misurata con bite a spessori (----)*

Conclusioni

Le misurazioni effettuate hanno messo in evidenza l'estrema variabilità individuale del complesso ATM e mandibola.

Nonostante ciò si è potuto mettere in evidenza come **il bite a cuneo riporti costantemente misurazioni di angolo maggiore e di minore traslazione in avanti del complesso condilo – mandibola rispetto al bite a spessori**.

Supponendo il bite a spessori più fisiologio di quello a cuneo, nonostante l'evidente maggiore praticità di quello a cuneo, si sottolinea, che, nel caso di necessità di misurazioni estremamente accurate il bite a cuneo possa portare a , seppur lievi, misurazioni errate.

Recapito autore :
Sandri Sara
sara.zilli.sandri@gmail.com

Letture :

- Claudia Della Villa, Chiarella Sforza, Gianluca Tartaglia, Fabiana Orlando, Virgilio Ferrara "Articolazione Temporomandibolare: un piccolo giunto articolare che apre molti dibatttiti";
- F. Ferrari, T. Vegnali, V. Riversi **"**La Diagnostica per Immagini nello studio dell' ATM - Studio RM e TC dell' ATM";
- Xavier Thomas; Faume Pomes; Juan Borenguer; Llorence Quinto; Carlos Nicolau; Vicente Castro; **"** MR Imaging of Tempomandibular Joint Disfunction; A Picturial Review."
- Mari Ohkubo, Tomohiro Okano, Ryo Ishida, Toru Sato **"**Magnetic Resonance Signal Intensity from Retrodiscal Tissue Related to Joint Effusion Status and Disc Displacement in Elderly Patients with Tempomandibular Joint Disordeds" - Bull Tokyo Dent Cull - 2009 - ;
- Yoko Shimazaki, Satoshi Matsukawa, Fumio Kotake, Ryota Nishio "Image Quality Using Dynamic MR Imaging of the Tempomandibular Joint with True-FISP Sequence", 2007 .
- Nikolaus Gersdorff, Jens Frahm "Real-Time Magnetic Resonance Imaging of Temporomandibular Joint Dynamics" - The Open Medical Imaging Journal, 2011, 5, 1-7;
- G. Di Marzio " Artrite Psoriasica dell'ATM" Tesi di Laurea Odontoiatria e protesi dentaria università "Tor Vergata" Roma, relatore Prof. L. Bianchi AA 2009/2010
- S. Agosta " Le contusioni dell'articolazione temporo-mandibolare" Tesi di Laurea Odontoiatria e protesi dentaria , Università degli Studi di Catania , relatore R. Leonardi AA 2004/2005
- L. Guarda Nardini "La semeiotica dell'articolazione temporo-mandibolare rivisitata Temporomandibular joint examination reviewed" Reumatismo, 2001; 53(3):244-249
- C. Pharaboz, P. Carpentier " exploration en IRM des articulations temporo-mandibulaires" J. radiol 2009 ; 90:642-8
- Shigeaki Suenaga, KazuhiroAbeyama, Takenori Noikura " Gadolinium-Enhanced MR Imaging of Temporomandibular Disorders: ImprovedLesionDetection of the Posterior DiskAttachment on TI-Weighted ImagesObtained with Fat Suppression" ©American Roentgen Ray Society AJR:171, August 1998
- Claudio Viti" Patologia Odointoiatrica di interesse ORL" pubblicazione a cura dell' Associazione Otorinolaringologi ospedalieri italiani – quaderni monografici di aggiornamento. 2009
- E. Carta " La prevenzione dei disordini dell'articolazione temporo mandibolare nei pazienti con deformità mascellari" tesi di laurea Odontoiatria e protesi dentaria, Università degli studi di Sassari, Relatore G. Chessa.